

臺灣疑似兒虐案件鑑定問題與對策

潘至信*

目 次

- 壹、前言
- 貳、疑似兒虐案件的問題
- 參、疑似兒虐案件的因應對策
- 肆、總結

摘 要

臺灣目前疑似兒虐案件的司法調查面臨診斷、調查及鑑定的問題。在醫師方面對於搖晃嬰兒症候群 (shaken baby syndrome, SBS)、非意外性頭部損傷 (Non-accidental head injury, NAHI) 或虐性頭部外傷 (Abusive head trauma, AHT) 定義不清，以致司法調查產生諸多問題。醫師的診斷方面須注意硬腦膜下腔出血、雙側視網膜出血、瘀傷或瘀斑及骨折診斷上的陷阱。檢察官司法偵查面臨臨床醫師診斷與調查結果不符的窘境。法醫解剖醫師面臨解剖採檢及檢驗的問題。解決之道在於建構跨部會機制，提供醫師建立鑑定醫師資格的認定標準與教育訓練，建構鑑定報告書的格式與內容及檢核表，強化法醫學診斷及鑑定的支援系統。檢察官方面應舉辦疑似兒虐案件調查教育訓練，強化專家諮詢系統。針對法醫解剖舉辦解剖技術及檢體採樣及檢驗教育訓練，建構疑似兒虐案件解剖檢核表，強化分子病理學診斷與應用。

關鍵字：兒虐、搖晃嬰兒症候群、非意外性頭部損傷、虐性頭部外傷、法醫分子病理

* 潘至信，法務部法醫研究所法醫病理組研究員、法醫師、解剖病理專科醫師、法醫病理專科醫師，email: acpanp501361@gmail.com

The pitfalls and problems and their countermeasures of forensic investigation of child abuse cases in Taiwan

Chih-Hsin Pan *

Abstract

There are pitfalls and problems in medical diagnosis, forensic investigation and forensic autopsy of child abuse cases in Taiwan. The definitions of shaken baby syndrome (SBS), non-accidental head injury (NAHI) and abusive head trauma (AHT) are not well known in clinicians. Diagnostic pitfalls in subdural hemorrhage, bilateral retinal hemorrhage, contusion or echymosis and bone fractures should be cared. Prosecutors face on the disagreement of medical diagnosis and legal investigation, or autopsy results. Forensic pathologist should enforce on the skills of autopsy, sampling and following studies. The solution method is to set up an integration system between ministries, to build up the qualification and certification system of experts, reporting and checklist system, diagnostic supporting system, consulting system, continuing forensic pathological education, and application of forensic molecular pathology.

Key Words: Child abuse, shaken baby syndrome (SBS), non-accidental head injury (NAHI), abusive head trauma (AHT), forensic molecular pathology

* Chih-Hsin Pan, Principal Investigator, Medical Examiner, Anatomic Pathologist, Forensic Pathologist, Department of Forensic Pathology, Institute of Forensic Medicine, Ministry of Justice, E-mail: acpanp501361@gmail.com

壹、前言

根據世界衛生組織（World Health Organization, WHO）定義，兒童虐待（Child maltreatment, 以下簡稱兒虐）是指 18 歲以下兒童遭受虐待及忽視，包含在責任、信任或權力關係下各種身體和（或）情緒虐待、性虐待、忽視、疏忽、經濟及其他剝削，造成兒童健康、生存、發展或尊嚴實際或潛在性傷害¹。為促進兒童及少年身心健全發展，保障其權益，增進其福利，我國制定兒童及少年福利與權益保障法，此法兒童指未滿十二歲之人，少年為十二歲以上未滿十八歲之人²。分析法務部法醫研究所 2011 年至 2018 年 6 歲以下嬰幼童法醫解剖死亡案件，共計 849 例，男性 56.3%（478/849），女性 43.3%（368/849），不詳 0.4%（3/849）。死亡方式分析自然死占 55.7%（473/849），意外占 24.5%（208/849），他殺占 10.6%（90/849），未確定 9.2%（78/849），無自殺案件。他殺案件中 89 例可辨識加害者身分，分析加害者身分以父母 58.4%（52/89）最多，其次為父母或家族相關人士 28.1%（25/89），保母 10.1%（9/89），保母相關人士 3.4%（3/89）；他殺案件中涉及虐童則有 52 例，占所有 6 歲以下嬰幼童案件的 6.1%（52/849），分析加害者身分，父母 55.8%（29/52），父母或家族相關人士 30.8%（16/52），保母 7.7%（4/52），保母相關人士 5.8%（3/52）。本文著重於疑似兒虐案件鑑定問題的探討，根據法醫病理偵查實務經驗，提出目前司法調查上疑似兒虐案件面臨的問題，包括臨床醫師診斷的問題，檢察官面臨的問題，法醫解剖面臨的問題，並提出可能解決的方法與對策，希冀提供各界對於兒虐案件鑑定的參考，在保護兒童及少年福利與權益的同時，也應避免冤案的發生，以維護社會安全及司法正義。

貳、疑似兒虐案件的問題

一、臨床醫師診斷的問題

「虐性頭部外傷（Abusive head trauma, AHT）」不應該成為醫師的診斷(如要診斷應經周邊及司法調查確認)。

（一）定義模糊不清

1. 國際上的定義

（1）搖晃嬰兒症候群（shaken baby syndrome, SBS）

1973年兒科放射線醫師Caffey提出定義³：在很小或是沒有外表外傷的證據情

¹ World Health Organization. (June 8, 2020). Child maltreatment . Retrieved from <https://www.who.int/news-room/fact-sheets/detail/child-maltreatment> (June 13, 2020)。

² 全國法規資料庫，兒童及少年福利與權益保障法（民 109 年 01 月 15 日修正）。檢自 <https://law.moj.gov.tw/LawClass/LawAll.aspx?PCode=D0050001> (June 22, 2020)。

³ Caffey, J. (1972). "On the theory and practice of shaking infants. Its potential residual effects of permanent brain damage and mental retardation." *Am J Dis Child* 124(2): 161-9.

況下，出現硬腦膜下腔出血，視網膜出血及腦病變（腦髓腫脹）症狀。

搖晃嬰兒症候群最早的理論先後由Guthkelch及Caffey於1970年代發表。1971年Guthkelch提出揮鞭效應會撕裂硬腦膜下腔靜脈而導致嬰兒硬腦膜出血⁴。1973年兒科放射線醫師Caffey提出「whiplash shaken infant syndrome」這個詞，描述在很小或是沒有外表證據的外傷，出現硬腦膜下腔出血，視網膜出血及腦病變（腦髓腫脹）症狀。

(2) 非意外性頭部損傷 (Non-accidental head injury, NAHI)

2011年英格蘭及威爾斯皇家檢察署定義⁵：“Generally, cases where NAHI is alleged depend on a trilogy of findings of intracranial injuries (the triad) consisting of:

- Encephalopathy (defined as any disease of the brain affecting the brain's function)
- Subdural haemorrhages (bleeding in the *subdural* space); and
- Retinal haemorrhages (bleeding within the retina).”

意即通常被指稱為 NAHI 的案件取決於發現顱內損傷 3 要素，包括腦病變（定義為任何影響腦部功能的疾病）、硬腦膜下腔出血以及視網膜出血。

2011年英格蘭及威爾斯皇家檢察署建議以非意外性頭部損傷（Non-accidental head injury, NAHI）取代搖晃嬰兒症候群。

(3) 虐性頭部外傷 (Abusive head trauma, AHT)

2009年美國小兒科學會及疾病管制與預防中心定義：“An injury to the skull or intracranial contents of an infant or child younger than 5 years caused by **inflicted** blunt impact, violent shaking, or both.”

2012年美國疾病管制與預防中心更新後定義⁶：“Pediatric abusive head trauma is defined as an injury to the skull or intracranial contents of an infant or young child (< 5 years of age) due to **inflicted** blunt impact and/or violent shaking.

The following are excluded from the case definition:

- Unintentional injuries resulting from neglectful supervision
- Gunshot wounds / stab wounds / penetrating trauma “

意即小於5歲的嬰兒或兒童由於遭受強加的鈍力撞擊且/或暴力搖晃而導致顱骨或顱內損傷。下列情況排除於此案例定義：

- 由於疏忽監督而導致非故意性的傷害。
- 槍傷/穿刺傷/穿透性外傷。

⁴ Guthkelch, A. N. (1971). "Infantile subdural haematoma and its relationship to whiplash injuries." *Br Med J* 2(5759): 430-1.

⁵ The Crown Prosecution Service. Non Accidental Head Injury Cases (NAHI, formerly referred to as Shaken Baby Syndrome [SBS]) - Prosecution Approach (June 21, 2018). Retrieved from <https://www.cps.gov.uk/legal-guidance/non-accidental-head-injury-cases-nahi-formerly-referred-shaken-baby-syndrome-sbs> (June 23, 2020)。

⁶ Parks SE, Annett JL, Hill HA, Karch DL. *Pediatric Abusive Head Trauma: Recommended Definitions for Public Health Surveillance and Research*. Atlanta (GA): Centers for Disease Control and Prevention; 2012.

2009 年美國小兒科學會及疾病管制與預防中心建議不宜使用搖晃嬰兒症候群⁷，並重新定義虐性頭部外傷，2012 年美國疾病管制與預防中心更新虐性頭部外傷的定義，其定義中的重點在於“inflicted”，根據劍橋英語字典（Cambridge dictionary）其含意為「to force someone to experience something very unpleasant」，亦即強加諸於他人經歷非常不愉快的事情，也就是隱含有「蓄意（intentional）」的意思，定義中不再強調有無硬腦膜下腔出血或視網膜出血。

2. 國內定義濫用的問題

我國於2014年10月開始推動臨床兒少保護醫療中心，設置6醫學中心全國兒少保護醫療服務示範中心，至2019年11月各縣市醫療機構設置兒少保護小組共70家⁸。根據2016年衛生福利部與臺灣兒科學會出版「兒少虐待及疏忽醫事人員工作手冊二版」，對於受虐性腦傷的描述為舊稱嬰兒搖晃症候群，是典型的虐待性頭部傷害，一般發生於一歲以下嬰兒，有意識模糊、硬腦膜下腔出血、視網膜出血的綜合病徵⁹。而臺灣兒科醫學會2013年6月19日制定「嬰兒搖晃症候群防治建議」中描述，嬰兒搖晃症候群（shaken baby syndrome）是一種兒童虐待（child abuse）引起的病症¹⁰。

(1) 「搖晃嬰兒症候群（shaken baby syndrome, SBS）」不宜再使用

根據上述國際的定義，可知搖晃嬰兒症候群已於2009年美國小兒科學會及疾病管制與預防中心建議不宜使用，並重新定義虐性頭部外傷。2011年英格蘭及威爾斯皇家檢察署建議以非意外性頭部損傷取代搖晃嬰兒症候群，然而，非意外性頭部損傷（Non-accidental head injury, NAHI）的名詞中「Non-accidental」的「accidental」，應是指死亡方式分類裡的「accident（意外）」，將死亡方式的用語放入死亡原因診斷欄位是不適當的，因此「非意外性頭部損傷」此名詞的使用亦不恰當。

查看我國資料，臺灣兒科醫學會網站仍掛載「嬰兒搖晃症候群防治建議」，無隨國際定義進行更新。而衛福部出版之「兒少虐待及疏忽醫事人員工作手冊二版」中「對於受虐性腦傷的描述為舊稱嬰兒搖晃症候群」，然而依國際定義描述，虐性頭部外傷之定義與原先搖晃嬰兒症候群之定義差距甚大，仍將搖晃嬰兒症候群帶入虐性頭部外傷亦不適當。

(2) 出現「腦病變、硬腦膜下腔出血以及視網膜出血」3要素不等於虐性頭部外傷

根據國際定義，搖晃嬰兒症候群與非意外性頭部損傷定義中最主要有3要素：腦病變、硬腦膜下腔出血以及視網膜出血。文獻研究指出分析紐約市小於2歲兒童

⁷ Christian, C. W. and R. Block (2009). "Abusive head trauma in infants and children." *Pediatrics* **123**(5): 1409-11.

⁸ 衛生福利部心理及口腔健康司，兒少虐待防治業務，兒少保護小組醫院名單 (May 20, 2019)。檢自 <https://dep.mohw.gov.tw/DOMHAOH/cp-4265-45673-107.html> (June 22, 2020)。

⁹ 衛生福利部：兒少虐待及疏忽：醫事人員工作手冊。第二版。臺北市，衛福部，2016；43-44。

¹⁰ 臺灣兒科醫學會，嬰兒搖晃症候群防治建議 (June 19, 2013)。檢自 https://www.pediatr.org.tw/member/bedside_info.asp?id=17 (June 22, 2020)。

致死性頭部外傷，除了單純搖晃嬰兒症候群有出現硬腦膜下腔出血及視網膜出血，在因鈍力的撞擊他殺死亡或是意外死亡案件，亦可出現有硬腦膜下腔出血及視網膜出血的情況¹¹，顯示搖晃嬰兒症候群及非意外性頭部損傷定義中所提的 3 要素不一定是由「搖晃」所造成，死亡方式也不一定是他殺，也可能是意外。以下針對硬腦膜下腔出血以及視網膜出血形成原因分別討論。

①硬腦膜下腔出血的可能原因

硬腦膜下腔出血發生於橫跨大腦與硬腦膜間的血管（常見為橋靜脈或皮質動脈）受到拉扯、破裂或撕裂後，血液開始流入硬腦膜下腔，其造成的原因大致上可分為外傷性及非外傷性¹²。外傷性包括鈍力傷、穿刺傷、手術後（如開顱術後、大腦脊髓液引流術等）、遭受強加的傷害（inflicted injury，通常發生於幼兒族群，也可發生於老年人）...等。非外傷性包括顱內動脈瘤破裂、皮質動脈破裂、高血壓性顱內出血、腫瘤、血液疾病、其他情況（抗凝血劑治療、溶栓治療、大腦類澱粉血管病變、硬腦膜動靜脈瘻管及後天免疫缺乏症候群）...等¹³。

②視網膜出血的可能原因

早已有許多文獻報導視網膜出血與顱內壓增加的相關性，摘錄整理如下¹⁴：
1900 年：法國眼科醫生 Albert Terson 即提出視網膜出血與任何可造成顱內壓增高的原因有關。
1951 年：美國醫生 Walsh 提出顱內壓增高與視神經鞘出血與視網膜出血的相關性。
1974 年：Muller 確認顱內壓增高會造成視神經鞘出血。
1986 年：Aoki 發現有撞擊外傷造成硬腦膜下腔出血的兒童，無受到搖晃，合併有視網膜出血。
2004 年：Lashutka 描述顱內壓增高與眼球內壓力增加 1:1 的相關性。
陸續其他文獻報導會造成顱內壓升高的原因，包括嗆食造成劇烈咳嗽及閉氣現象，缺氧造成的腦髓腫脹或是生產過程造成的壓縮力...等，亦觀察到有視網膜出血的情形。

根據上述文獻資料，任何可以引起顱內壓增高或眼球靜脈回流路徑受阻（包括遭壓迫或血管腔阻塞）皆可能導致視網膜出血，例如生產外傷（特別是周產期嬰兒）、凝血疾病、意外性頭部外傷、腦膜炎、敗血症、白血病、顱內壓增高、血管炎、視網膜疾病、代謝性疾病、心肺復甦術...等¹⁵。本人實際執行非兒虐案件法醫

¹¹ Gill, J. R., L. B. Goldfeder, et al. (2009). "Fatal head injury in children younger than 2 years in New York City and an overview of the shaken baby syndrome." *Arch Pathol Lab Med* **133**(4): 619-27.

¹² Tenny S, Thorell W. Intracranial Hemorrhage. [Updated 2019 Nov 27]. In: StatPearls [Internet]. Treasure Island (FL): StatPearls Publishing; 2020 Jan-. Available from: <https://www.ncbi.nlm.nih.gov/books/NBK470242/>

¹³ Vega, R. A. and A. B. Valadka (2017). "Natural History of Acute Subdural Hematoma." *Neurosurg Clin N Am* **28**(2): 247-255.

¹⁴ Gabaeff, S. C. (2011). "Challenging the Pathophysiologic Connection between Subdural Hematoma, Retinal Hemorrhage and Shaken Baby Syndrome." *West J Emerg Med* **12**(2): 144-58.

¹⁵ Hansen, J. B., E. F. Killough, et al. (2018). "Retinal Hemorrhages: Abusive Head Trauma or Not?" *Pediatr*

解剖業務，在任何硬腦膜下腔出血、腦中風或感染症造成之腦膜炎而導致顱內壓升高的案例，發現伴有視網膜出血的機會十分的高。

由以上資料可知，造成硬腦膜下腔出血及視網膜出血的原因很多，且硬腦膜下腔出血即可因顱內壓增高而伴有視網膜出血，因此，在無現場司法調查情況下，單以「腦病變、硬腦膜下腔出血以及視網膜出血」而診斷為搖晃嬰兒症候群、非意外性頭部損傷或虐性頭部外傷是不恰當的，出現「腦病變、硬腦膜下腔出血以及視網膜出血」3要素不等於「虐性」頭部外傷，必須釐清硬腦膜下腔出血的可能性。

(二) 死亡方式或是否虐童是周邊調查決定，非解剖或醫學診斷可決定

法醫解剖的目的為釐清死亡原因(cause of death, COD)及死亡方式(manner of death, MOD)。死亡原因(包含兒虐問題)的調查應包括疾病(Disease)、傷害(Injury)及毒藥物(Toxicology)。根據美國法醫師協會(National Association of Medical Examiners, NAME) 2002年出版的「死亡方式分類指引(A Guide For Manner of Death Classification)」，提及死亡方式需靠周邊調查決定，非靠解剖決定(Manner of death is not autopsy dependent, is circumstance dependent)¹⁶，遑論臨床醫師未經司法調查如何得知是或否為外力所造成，意即是或否為受虐(Abusive)。此外，死亡方式分類與確定度，自然死及意外的確定度達合理的可能性(大於50%確定度)，大部分已足夠；自殺的確定度需大多數證據(大於70%確定度)；他殺則必須所有已知的證據需明確且令人信服(大於90%確定度)¹⁷。「虐性」頭部外傷(“Abusive” head trauma)沒有經過司法調查可做為醫院診斷嗎？未經過司法調查如何得知有定義中所稱「遭受強加的鈍力撞擊且/或暴力搖晃」，且若為兒虐致死案件，其死亡方式應為他殺，必須提出明確且令人信服的證據，顯示兒虐致死的案件必須配合周邊司法調查，並提出大於90%確定度的證據，才可下此定論。

(三) 易誤診的案例探討

硬腦膜下腔出血、雙側視網膜出血、瘀傷或瘀斑的鑑別及骨折，是醫界診斷或鑑定所謂「虐性頭部外傷」的陷阱。

1. 良性腦室外水腦症(Benign external hydrocephalus, BEH)

案例一¹⁸

2019年挪威文獻報導2例異卵混雙雙胞胎被誤診為「搖晃嬰兒」的案例，第1例3個月大雙胞胎的男童，突然嘔吐、手腳痙攣、停止呼吸而送醫，剛開始被診斷腦室外水腦症(external hydrocephalus)，最後診斷為大量硬腦膜下血腫並且有雙側廣泛性視網膜出血，進行手術，神經外科醫師描述切開硬腦膜，

Emerg Care 34(9): 665-670.

¹⁶ National Association of Medical Examiners. A Guide For Manner of Death Classification. 2002; 4.

¹⁷ National Association of Medical Examiners. A Guide For Manner of Death Classification. 2002; 4-5.

¹⁸ Wester, K. (2019). "Two Infant Boys Misdiagnosed as "Shaken Baby" and Their Twin Sisters: A Cautionary Tale." *Pediatr Neurol* 97: 3-11.

高壓液體流出，為乾淨呈稻草色，無可見血液成分。父親被控告虐童，專家證人（法醫、眼科及小兒科醫師）皆認為虐童，被判刑 1.5 年，直到高等法院專家證人（作者）認為為良性腦室水腦症及其併發症，最終法院判定無罪。

第 2 例 3 個月大雙胞胎的男童，突然四肢痙攣，送醫診斷為癲癇。影像學檢查發現有硬腦膜下血腫/比腦脊髓液密度高的積液，在額葉的硬腦膜下腔有高密度條紋，可能代表有新鮮血液。多處視網膜出血，被認為符合搖晃嬰兒症候群所看到的視網膜出血。而女童亦住院檢查是否有遭虐童，影像學檢查有雙側硬腦膜下腔血腫，無合理的解釋，因此必須懷疑非意外性損傷。小孩被安置寄養家庭 3 年，與父母分開，然而經警方調查無證據證實有身體虐待，高等法院專家證人（法醫、眼科及小兒科醫師）皆認為虐童，專家證人（作者）認為為良性腦室水腦症及其併發症，最終法院判定父母無罪。

案例二

4 個月大男嬰，家人餵完牛奶拍嗝後放於床上，稍微離開後回房間發現個案全身僵硬、癱軟、臉色蒼白，立即給予急救，送醫。

到院前呼吸心跳休止，經急救後恢復呼吸心跳。影像學診斷左後腦部硬腦膜下出血，左前腦部硬腦膜下積水；雙側眼底出血。因有硬腦膜下出血及雙側眼底出血而被懷疑搖晃嬰兒症候群，無法排除兒虐。

神經外科醫師執行腦部減壓手術（切開硬腦膜，高壓淡紅脊髓液噴出，脊髓液流出一些時候，脊髓液顏色稍微加深）。

討論：良性腦室外水腦症或硬腦膜下腔出血？

良性腦室外水腦症很容易誤診為硬腦膜下腔出血，本案影像學診斷左前腦部硬腦膜下積水（圖 1A），大腦簾中線無偏移（圖 1B），且經由手術切開流出液體神經外科醫師描述為高壓淡紅脊髓液，非血液，因此為良性腦室外水腦症的可能性極大，而另外所見之硬腦膜下出血可能為良性腦室外水腦症的併發症。

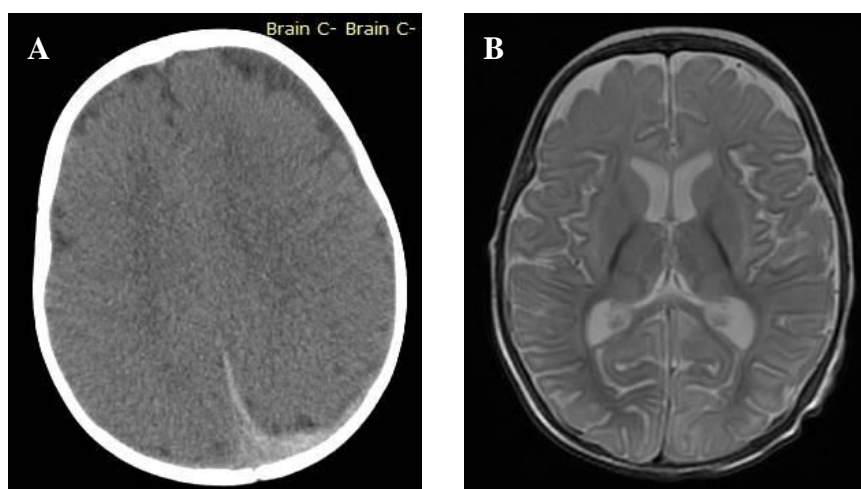


圖 1、案例二 (A) 腦部電腦斷層掃描 (Computed Tomography, CT) 影像。(B) 腦部磁振造影 (Magnetic Resonance Imaging, MRI) 檢查影像。

2. 腦膜腦炎

案例三

2歲6個月大男嬰，送醫急救後，恢復自發性血液循環，住院7個多月後死亡。

臨床檢驗數據顯示有低血鈣及高血糖；影像學檢查診斷有硬腦膜下腔出血；視網膜出血。因臉上及四肢多處瘀斑（ecchymosis），硬腦膜下腔出血及視網膜出血，臨床醫師強烈懷疑虐性頭部外傷。

經法醫解剖鑑定結果死亡原因為化膿性腦膜炎（圖 2A）與急性胰臟炎（圖 2B）及其併發症。

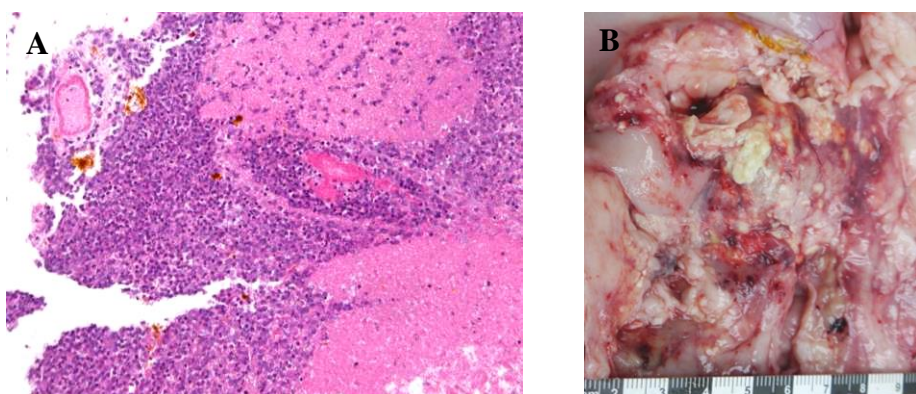


圖 2、案例三 (A) 化膿性腦膜炎（蘇木紫-伊紅染色）。(B) 急性胰臟炎。

案例四

1歲8個月大男嬰，死亡前被發現跌倒，有全身抽搐表現，送醫急救後回復心跳。

臨床檢驗數據顯示有瀰漫性血管內凝血。有嚴重腦水腫及全身多處瘀挫傷及表淺傷，視網膜出血，臨床醫師懷疑有瀰漫性軸突損傷，因家屬說法反覆，無法交代外傷原因，醫院懷疑兒虐通報家暴中心，1個多月後死亡。

經法醫解剖鑑定結果死亡原因為化膿性腦膜腦炎（圖 3A）及其併發症。死者多處血管可見組織化類纖維素栓塞子（fibrinoid thrombi，圖 3B），符合瀰漫性血管內凝血，具有出血傾向。腦幹組織經乙型-類澱粉前驅蛋白（ β -amyloid precursor protein, β -APP）免疫組織化學染色，未見瀰漫性軸突損傷。臀部皮膚、皮下軟組織及肌肉經免疫組織化學染色（Heat Shock Protein 27、Laminin γ -1、Desmin 及 Glycophorin A）與 Orcein 特殊染色均未見明顯壓砸傷。

在小兒重症病房的孩童，排除懷疑非意外性頭部損傷或穿刺眼傷個案後，15%病童具有視網膜出血¹⁹。分析腦膜炎球菌敗血症案例，42%具有視網膜出

¹⁹ Agrawal, S., M. J. Peters, et al. (2012). "Prevalence of retinal hemorrhages in critically ill children." *Pediatrics* 129(6): e1388-96.

血²⁰。此外，文獻報導 4 例嬰幼兒因感染症死亡解剖案例²¹，均發現有視網膜出血或眼底出血，其中 2 例為單側視網膜出血，2 例具有不對稱雙側視網膜出血，且出血的分布範圍亦符合先前文獻報導²²所謂非意外性頭部損傷所造成的視網膜出血的型態，顯示視網膜出血及出血部位型態並無專一性，不可用以判定是否為遭受非意外傷害所致，必須依賴周邊調查方可得知。

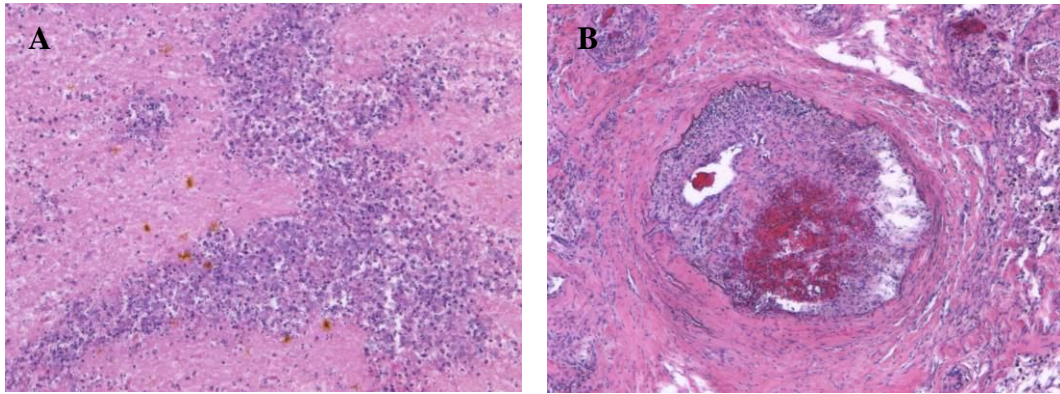


圖 3、案例四 (A) 化膿性腦膜腦炎 (蘇木紫-伊紅染色)。(B) 血管可見組織化類纖維素栓塞子 (蘇木紫-伊紅染色)。

二、檢察官面臨的問題

檢察官司法偵查面臨臨床醫師診斷與調查結果不符以及解剖鑑定報告與醫院鑑定報告結果不同的窘境。

檢察官偵查疑似兒虐案件，醫院的鑑定書或研判意見為虐性頭部外傷、非意外性頭部損傷或搖晃嬰兒症候群，然而經調查後卻查無兇手，面臨到該如何進行後續處理（起訴、緩起訴或不起訴處分），若提起不起訴處分，被提出再議，發回，之後又該如何調查。面臨死亡個案則可能遭遇法醫解剖鑑定報告書與醫院鑑定報告結果不同的問題。以下提出案例說明：

案例五

1 歲男童，為社會局安置保母照顧對象，右手突出現抽搐現象緊急送醫，幾天前曾跌坐嬰兒床，經治療後症狀好轉。

醫院專家鑑定因眼底鏡觀察雙側視網膜出血及影像學檢查有雙側額部硬腦膜下腔滲出液，懷疑慢性硬腦膜下腔出血，以及左頂部急性硬腦膜下腔出血，左手骨折，懷疑兒虐。

²⁰ Dinakaran, S., T. K. Chan, et al. (2002). "Retinal hemorrhages in meningococcal septicemia." *JAAPOS* 6(4): 221-3.

²¹ Salvatori, M. C. and P. E. Lantz (2015). "Retinal haemorrhages associated with fatal paediatric infections." *Med Sci Law* 55(2): 121-8.

²² Bhardwaj, G., V. Chowdhury, et al. (2010). "A systematic review of the diagnostic accuracy of ocular signs in pediatric abusive head trauma." *Ophthalmology* 117(5): 983-992 e17.

經檢察官調查保母無不正常對待，面臨到查無兇手，檢察官亦提出是否可能在運送幼童過程中，因幼童坐在車中造成搖晃所致。本案處理方式尋求專家諮詢。

本案所稱的硬腦膜下腔出血，為對稱性，位於雙側額葉部位，不具有大腦鑷中線偏移，且曾經診斷為滲出液（圖 4），根據此影像學發現應考慮是否可能為良性腦室外水腦症，易遭誤診為硬腦膜下腔出血，且此病症很容易伴隨或併發局部硬腦膜下腔出血。究竟為出血或大腦脊髓液，需經由手術引流液體方可做最後確認。

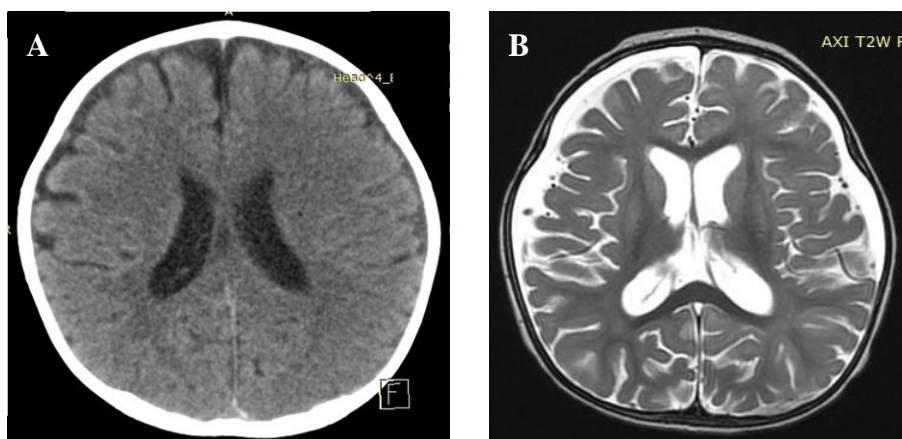


圖 4、案例五 (A) 送醫當天腦部電腦斷層掃描 (Computed Tomography, CT) 影像。(B) 送醫住院 6 天後腦部磁振造影 (Magnetic Resonance Imaging, MRI) 檢查影像。

案例六

3 個月大女嬰，家人抱著時突然向後仰將其抱回時撞至肩膀，後察覺不對送醫，4 天後死亡。

醫院專家鑑定因有雙眼視網膜出血、頭骨骨折及硬腦膜下出血，鼻樑瘀傷，懷疑兒虐。

經法醫解剖鑑定結果為因身體移動狀態下頭部外傷，硬腦膜下腔出血，腦挫傷，左右眼視網膜及視神經交界處出血，腦髓腫脹瀰漫性壞死軟化死亡。

經檢察官調查查無虐待情事，檢察官面臨法醫解剖鑑定報告書與醫院鑑定報告結果不同的問題，本案處理方式為依據檢察官的調查再尋求專家諮詢，最後採用法醫病理醫師提出醫學上最終診斷，亦即法醫病理解剖鑑定報告為依據，非虐童案件，死亡方式歸類為意外。

法醫解剖時未見頭骨骨折，研判臨床影像學所看到之頭骨骨折可能為血管切跡或腦髓腫脹骨縫撐開的現象。醫院診斷認為有不同時間點的硬腦膜下腔出血，應是多次撞擊造成，然而橋靜脈或皮質動脈的出血有可能再次出血 (rebleeding)，不能以此推論為多次撞擊所造成。

三、法醫解剖面臨的問題

疑似兒虐案件的法醫解剖，藉由解剖技巧、採樣及檢驗執行法醫病理偵查，除了釐清死亡原因外，盡可能提供明確證據給檢察官，解決爭議點，釐清真相。

法醫解剖技巧，除了基本的解剖方式外，亦包括頸部切開（Neck dissection），用以調查勒頸（strangulation）致死案件；臉部切開（Facial dissection），用以調查摀口鼻（smothering）致死案件；骨盆腔切開（Plevic dissection），用以調查有無性侵（Sexual assault）；眼球取法，用以調查有無視網膜出血。

針對病灶部位進行採樣及檢驗，法醫病理學的世界發展趨勢已進展到大量運用分子病理學（Molecular pathology），包括免疫組織化學（Immunohistochemistry, IHC）染色、原位雜交（*In situ* hybridization, ISH）染色及免疫螢光（Immunofluorescence, IF）染色的診斷技術與方法，以提昇法醫死亡偵查的精確度及敏感度²³。以下針對法醫解剖可能面臨的問題提出討論。

（一） 易誤診的案例探討

周產期嬰幼兒硬腦膜下腔出血可能與腦部缺氧相關

案例七

懷孕 37 週剖腹產 2 天大男嬰，體重 2800 公克，出生 46 小時後，發現死者呼吸急促，身體評估記載「病人發紺，呼吸喘」；體溫 36°C；抽血 SPO₂ 45%。

出院主要診斷為「呼吸衰竭（Respiratory failure），瀰漫性血管內凝集病變（Disseminated intravascular coagulation, DIC），及代謝性酸中毒（Metabolic acidosis）」。死者血液經厭氧及好氧細菌培養，未長細菌。血液檢驗數據符合有瀰漫性血管內凝集病變，且研判有高度出血傾向。

解剖發現右眼下周圍及額部正中鼻部上方有瘀傷，左右頂部硬腦膜下出血，左右視神經周圍出血，因而被鑑定死因為非意外性頭部損傷（搖晃嬰兒症候群），死亡方式為「未確定」。函覆死者頭部外傷意見為「多因他人外力搖晃造成」。

地檢署委託再鑑定結果，死亡原因為透明膜疾病（嬰兒呼吸窘迫症候群）（圖 5A）併肺泡膨脹不全（圖 5B），瀰漫性血管內凝集，硬腦膜下腔出血，硬腦膜內出血，雙側視網膜出血。死亡方式歸類為「自然死」。

文獻研究分析自然死因的嬰幼兒中，硬腦膜下腔出血及硬腦膜內出血與腦部缺氧具有相關性，尤其是周產期嬰兒（懷孕第 20-28 週至產後 1-4 週期間）²⁴。

（二） 眼球取法

視網膜出血經常錯誤的被用作診斷疑似虐性頭部外傷的要素之一，因此於解剖

²³ 潘至信。司法醫學應用講座系列之 2-法醫解剖鑑定之前瞻性及趨勢 談法醫分子病理的運用。刑事政策與犯罪研究論文集（19）。臺北市；法務部司法官學院，2016: 357-377。

²⁴ Cohen, M. C., A. Sprigg, et al. (2010). "Subdural hemorrhage, intradural hemorrhage and hypoxia in the pediatric and perinatal post mortem: are they related? An observational study combining the use of post mortem pathology and magnetic resonance imaging." *Forensic Sci Int* **200**(1-3): 100-7.

時亦必須將眼球切割進行檢查。目前較新的做法為切取眼球後半段至連結視神經部位(圖6)，歐洲與荷蘭的取法則為將整個眼球取下，再置入玻璃球以維持遺體美觀。

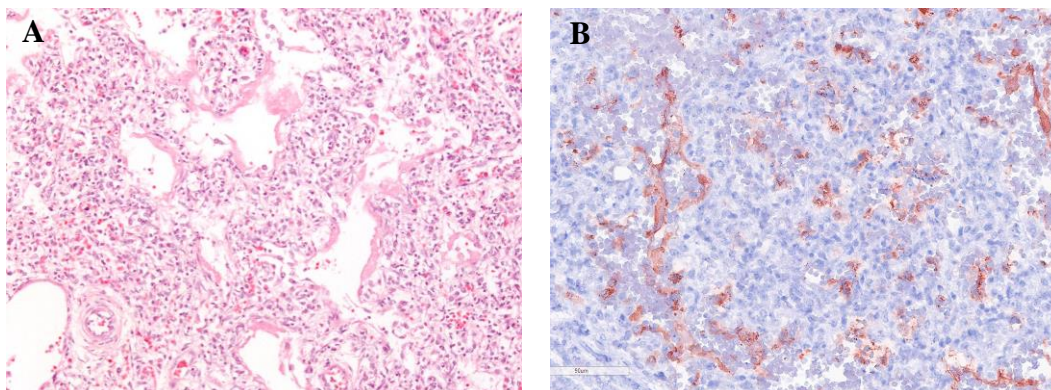


圖 5、案例七 (A) 肺臟組織顯微鏡觀察透明膜形成 (蘇木紫-伊紅染色)。(B) 肺泡膨脹不全 (Surfactant protein B 免疫組織化學染色)。

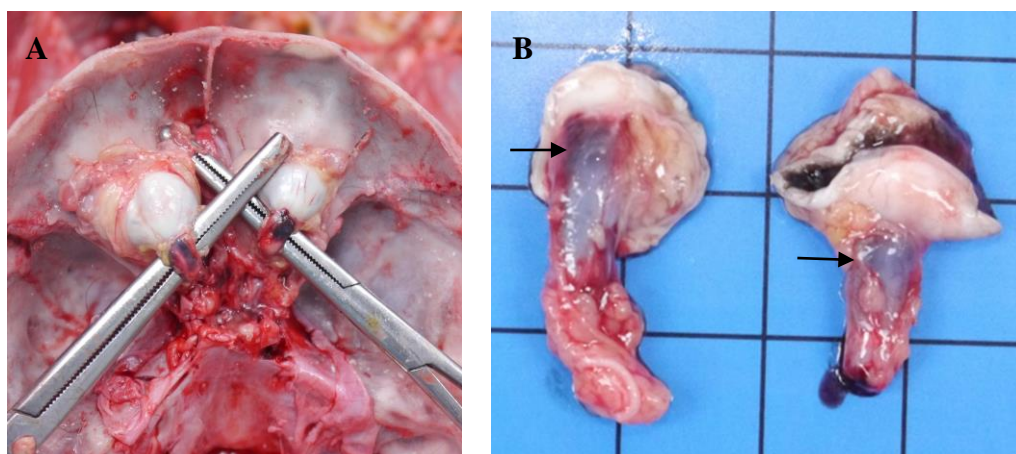


圖 6、眼球取法。(A) 檢視眼球與視神經交叉處可見出血。(B) 切取眼球後半段至連結視神經部位製作成組織檢體。

(三) 法醫分子病理檢查的重要性

案例八 瀰漫性軸突損傷 (Diffuse axonal injury, DAI)

對於一些無明顯頭部外傷，但出現立即昏迷或意識改變之法醫解剖案件，需考慮是否有死於瀰漫性軸突損傷之可能性，可藉由乙型-類澱粉前驅蛋白 (β -amyloid precursor protein, β -APP) 免疫組織化學染色進行診斷²⁵。

1 歲 10 個月大男童，被保母發現口吐白沫及流血，送醫急救不治死亡。醫院診斷顱骨骨折併顱內出血。

經檢察官調查保母前一天徒手毆打死者頭部，致頭及臉部撞到地板，嘴巴流血。

經法醫解剖鑑定結果為因遭保母徒手毆打致頭部外傷，顱骨粉碎性骨折

²⁵ 潘至信、胡瑄耘、曾柏元、蕭開平。免疫組織化學染色於法醫解剖瀰漫性軸突損傷案例之應用。2016 年犯罪偵查與鑑識科學國際研討會(TAFS) 2016；323-327。

(圖 7A)，寰枕關節右後面韌帶斷裂併脫位，硬腦膜下腔出血，腦幹瀰漫性軸突損傷（經 β -APP 免疫組織化學染色，圖 7B），腦髓腫脹及腦疝死亡。本案為確認虐性頭部外傷案例。

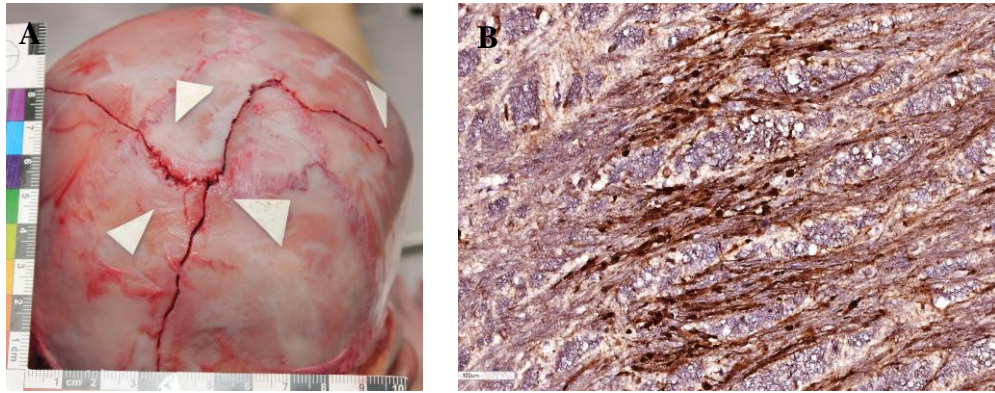


圖 7、案例八 (A) 顱骨粉碎性骨折。(B) 腦幹瀰漫性軸突損傷 (β -APP 免疫組織化學染色)。

案例九 嗆奶 (milk choking)

β -乳球蛋白 (β -Lactoglobulin) 及酪蛋白 (Casein) 免疫組織化學染色的應用可作為協助疑似嗆奶窒息死亡之診斷工具²⁶。

2 個月大男嬰，有脂漏性皮膚炎病史，保姆發現死者仰躺在床上且全身癱軟，自行開車載往醫院急救不治死亡。

醫院診斷到院前心跳休止；病歷記載左大腿骨折 (left thigh shift fracture)，因而被懷疑為虐童案。

經法醫解剖鑑定結果為嗆奶窒息死亡，肺臟小支氣管及肺泡內含大量 β -乳球蛋白陽性物質 (圖 8A)。死者有左大腿骨骨折，但骨折旁肌肉僅輕微出血，未見有嗜中性白血球或吞噬細胞聚集 (圖 8B)，且肺臟組織經冰凍切片及特殊染色，未見肺血管內脂肪栓塞，符合為瀕死或心跳停止後之骨折，且此骨折非致死原因。

²⁶ 潘至信、曾柏元、蕭開平、吳泰昀、宋書華、胡瑄耘。免疫組織化學染色於法醫解剖嗆奶案例之應用。2017 年犯罪偵查與鑑識科學研討會(TAFS) 2017; 83-88。

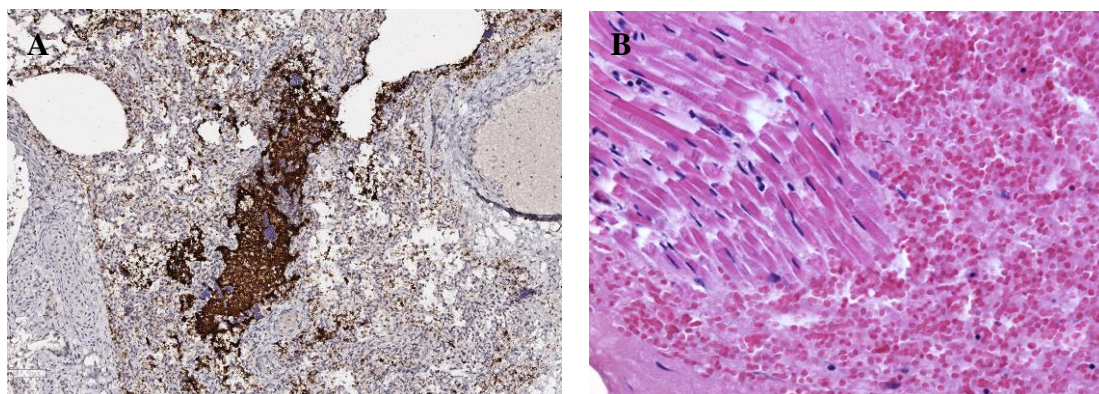


圖 8、案例九 (A) 嗆奶，肺臟可見 β -乳球蛋白陽性物質 (β -Lactoglobulin 免疫組織化學染色)。(B) 骨折旁肌肉輕微出血，但出血周圍未見嗜中性白血球或吞噬細胞，符合為瀕死或心跳停止後骨折 (蘇木紫-伊紅染色)。

案例十 橫紋肌溶解症 (Rhabdomyolysis)

在遭毆打致死，全身多處外傷的案件，需考慮是否可能因大量肌肉破壞導致橫紋肌溶解症致死的可能性。腎臟組織肌球蛋白 (Myoglobin) 免疫組織化學染色可做為橫紋肌溶解症的診斷依據²⁷。

5 歲男童，常吃飯含於口中不吞下及說謊遭父母責打，死亡 6 天前及 2 天前有被責打，洗澡時被發現有異狀，送醫到院前死亡。醫院開立診斷為多處外傷 (下肢有明顯藤條鞭打之印痕，瘀血遍及整個下肢)。

經法醫解剖鑑定結果為因遭父母親管教責打頭、軀幹及四肢多處新舊鈍力傷 (含左右腳多處明顯棍棒傷)，橫紋肌溶解症 (急診所採血液檢體 Myoglobin 31729.8 ng/mL；解剖所採血液檢體 Myoglobin 2655.1 ng/mL，CK-MB 3226.5 ng/mL，CK 86066 U/L) 併急性腎小管壞死 (圖 9C)，左右小腿後面皮下軟組織大面積出血 (圖 9A)，肌肉纖維崩解 (圖 9B) 死亡。

²⁷ 潘至信、胡瑄耘、曾柏元、蕭開平。免疫組織化學染色技術於法醫解剖橫紋肌溶解症案例之應用。2014 年鑑識科學研討會(TAFS) 2014；227-232。

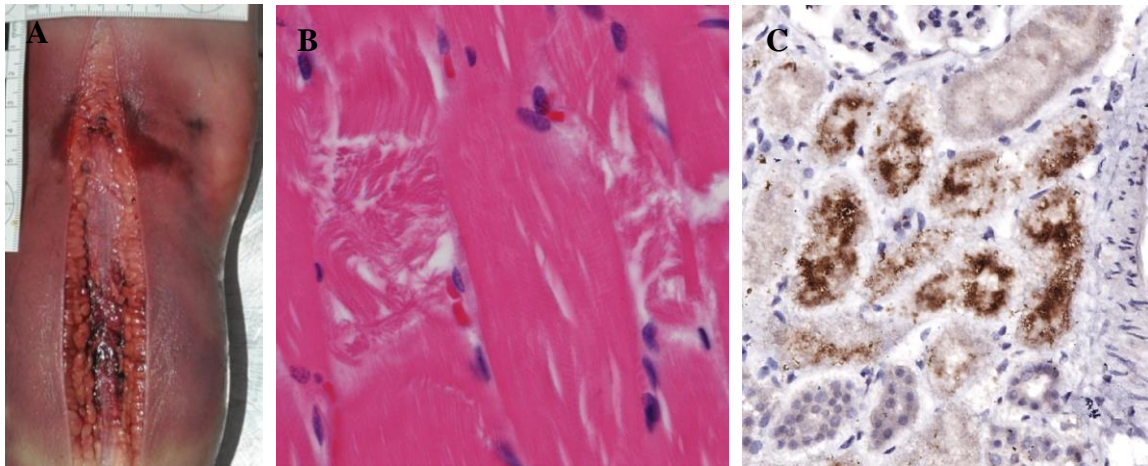


圖 9、案例十 (A) 左小腿後面瘀傷及皮下軟組織大面積出血。(B) 肌肉壓砸傷，肌肉纖維崩解（蘇木紫-伊紅染色）。(C) 腎小管內出現許多肌球蛋白團塊及急性腎小管壞死（Myoglobin 免疫組織化學染色）。

(四) 腦髓腐敗還有機會做後續分子病理染色或其他相關檢查

法醫解剖亦常遇到住院已久死亡個案，腦髓經常會因長久缺氧缺血而嚴重腐敗、軟化及液化，對於此類案件雖說腦髓已嚴重腐敗，但仍應詳加檢查有無顱內出血，大腦額顳葉底部與前面有無腦挫傷，用以區分為移動狀態下或靜止狀態下頭部外傷，對於覺得有異狀的區域進行採樣及檢驗，並且強烈建議腦幹部位應取樣以執行有無瀰漫性軸突損傷的檢驗。根據本人實際法醫解剖經驗，腐敗腦髓組織仍可以分子病理染色檢驗有無瀰漫性軸突損傷（ β -APP，圖 10）或出血（Glycophorin A）等檢查。

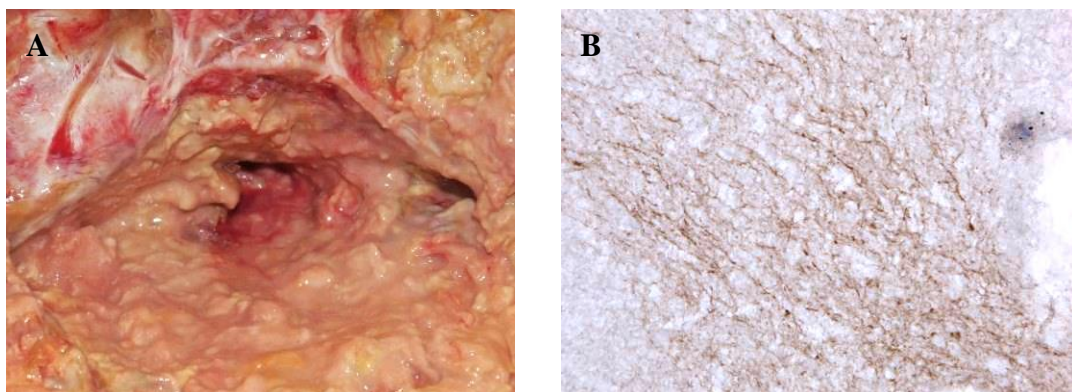


圖 10、腐敗腦髓檢體瀰漫性軸突損傷。(A) 腐敗液化之顱底腦幹組織。(B) 腐敗腦幹組織採檢後切片執行 β -APP 免疫組織化學染色，仍可觀察到明顯棕色陽性訊號，顯示有瀰漫性軸突損傷（ β -APP 免疫組織化學染色）。

(五) 有無提供足夠訊息給檢察官（案發人、時、地、物）

案例十一

7 個月大男童，送至保母家後，發現異狀送醫院，經開顱手術，20 多天後死亡。

醫院診斷創傷性硬腦膜下出血合併雙眼視網膜出血，且因硬腦膜下腔有不同的密度，所以推論有不同次數的撞擊，1 次的撞擊還有可能為意外，多次以上的撞擊較不可能為意外，因此被懷疑兒虐。

經法醫解剖鑑定結果為因頭部外傷（左額部 1 處瘀傷，研判為頭部外傷主要撞擊點，圖 11A），對撞性硬腦膜下腔出血（右側，經開顱手術移除血塊），腦幹瀰漫性軸突損傷（經 β -APP 免疫組織化學染色，圖 11C），大腦及小腦有對撞性挫傷出血（圖 11B），腦髓腫脹瀰漫性壞死死亡。死者另有雙側視神經與眼球交界處（硬腦膜下方）出血。死亡方式歸類為「未確定」，待後續司法調查死者左前額、左上眼瞼及左顱骨部位瘀傷的形成原因後決定。

瀰漫性軸突損傷可分為原發性及次發性，發生瀰漫性軸突損傷應有立即性的意識改變或喪失，本案死者交付給保母時無頭部外傷或其他意識的改變，依據解剖及顯微鏡觀察結果，可提供檢察官辦案重點包括：

- 1、發生頭部外傷地點應在保母家。
- 2、發生時間為送入保母家至發現異狀送醫院的期間。
- 3、身體移動狀態下的頭部外傷。
- 4、頭部撞擊的物體應可能為圓弧形直徑約 4 公分的物體。

本案死者具明顯對撞性顱內出血及腦挫傷，因此可知為身體移動狀態下頭部外傷。所謂不同密度的硬腦膜下腔出血，經病理切片檢查應為血液、纖維素（fibrin）、血鐵質吞噬細胞（hemosiderin-laden macrophage）、肉芽組織（granulation tissue）、纖維母細胞（fibroblast）等細胞組織。不同密度的硬腦膜下腔出血，不能等於多次的頭部撞擊所造成，因為橋靜脈（bridging vein）的出血可能有再次出血（rebleeding）的可能性。

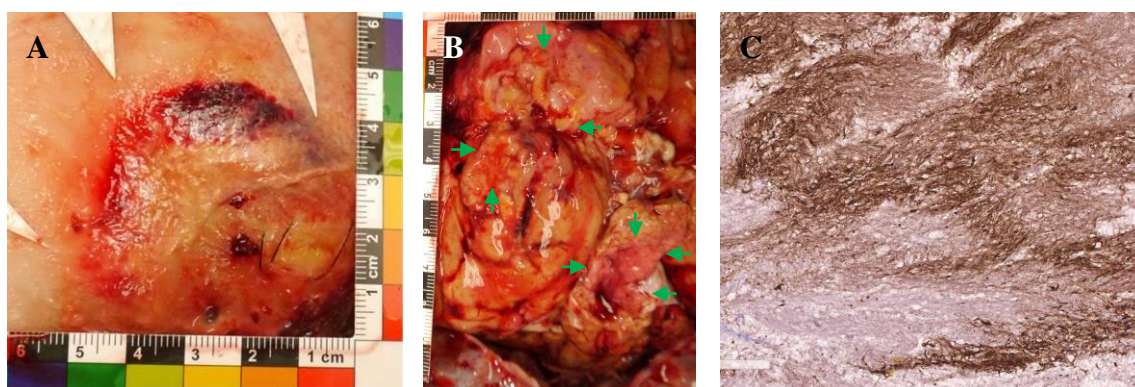


圖 11、案例十一（A）左側額部頭皮下軟組織圓弧形出血，直徑約 4 公分。（B）右側大腦額葉及顱葉底部對撞性腦挫傷。（C）腦幹瀰漫性軸突損傷（ β -APP 免疫組織化學染色）。

（六）毒藥物對於嬰幼兒的影響

若父母親為藥物濫用者，需特別注意嬰幼兒毒藥物檢查，尤其是頭髮檢體應進行毒藥物分段檢驗，可釐清接觸毒藥物的時間長短。毒藥物可對嬰幼兒造成急性或慢性影響，包括母親懷孕期間濫用藥物，新生兒可能出現戒斷症候群，或曾接觸毒藥物後，對神經功能造成慢性影響，而出現某些症狀。

案例十二

1歲4個月大女嬰，父母親為濫用藥物者入監服刑，經由社會局轉介保母照顧，疑因食物噎塞無呼吸心跳，送醫急救延至43天後死亡。因全身多處不明瘀傷及擦傷，懷疑兒虐。

保母描述死者半夜會以頭部自撞嬰兒床圍欄，會捏自己的大腿，發脾氣會用頭部及額頭去撞牆壁或地板，常會因激動哭泣用後腦撞地板。

經法醫解剖鑑定結果為因頭部外傷，左後枕部硬腦膜上腔出血（血腫已組織化），腦髓瀰漫性壞死死亡。造成左後枕部硬腦膜上腔出血的頭部外表傷害，研判可能由其外表的左後枕部擦挫傷（已結痂癒合不明顯，2乘1.8公分）所造成。

死者解剖所採頭髮檢體（圖12）在髮根端4.5-6.0公分檢出Methamphetamine、Ketamine，髮根端3.0-4.5公分段檢出Ketamine，而髮根端1.5-3.0公分段及0-1.5公分段則未檢出，顯示死者接觸Methamphetamine及Ketamine的時間約為死亡前3個月以上，死亡前近3個月未有接觸Methamphetamine及Ketamine的證據。

Methamphetamine為中樞神經興奮劑，影響神經傳遞物質，對於中樞神經系統有破壞性影響。文獻報導18名因甲基安非他命中毒小兒科（年齡範圍7個月至8歲）病人，大部分出現心搏過速、激動、傷心欲絕哭泣與易怒、嘔吐等症狀，有些案例可能伴隨有腹痛、高溫、共濟失調、瞳孔散大、癲癇及流速眼睛運動等症狀²⁸。慢性甲基安非他命濫用者，神經精神功能會受影響，40%出現蟻走感（Formication，是一種感覺被蟲子咬的妄想），此種精神妄想可能造成病人反覆性的掐捏皮膚，而造成臉部及四肢多處疤痕。此外，甲基安非他命使用者可能發展出重複言動（Stereotype）或某些特有的重複行為（Punding），並且在多種動物給予安非他命研究中也見到重複行為的出現，例如頭部上下擺動（head bobbing）、舔（licking）、啃（gnawing）及以鼻吸氣（sniffing）等²⁹。

²⁸ Kolecki, P. (1998). "Inadvertent methamphetamine poisoning in pediatric patients." *Pediatr Emerg Care* 14(6): 385-7.

²⁹ Rusyniak, D. E. (2011). "Neurologic manifestations of chronic methamphetamine abuse." *Neurol Clin* 29(3): 641-55.



圖 12、案例十二，若懷疑嬰幼兒有接觸毒藥物的可能性，頭髮檢體應保留進行毒藥物分段檢驗。

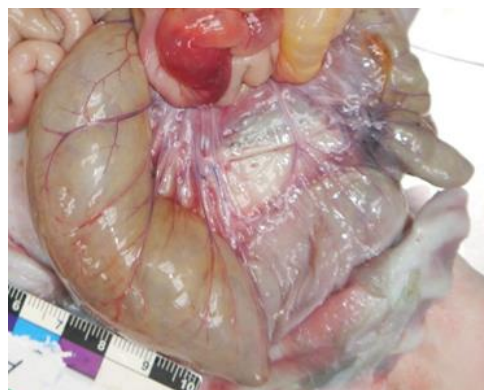


圖 13、案例十三，死者腸繫膜脂肪幾乎完全消失。

(七) 疏忽 (Neglect)

案例十三

5 個月大女嬰，有心室中膈缺損及先天性乳糜胸，母親離開家中約 36 小時，發現死者已死亡。在這段期間等於少餵 8、9 次奶及 3 次藥。

死者外觀及內部檢查有明顯脫水及體重減輕、營養不良消瘦的表徵，包括全身皮膚鬆弛，囟門、眼眶及臉頰凹陷，全身皮下及內部臟器周圍脂肪組織幾乎完全消失，根據國民健康署兒童生長曲線百分位圖（女孩），死者身長 58 公分，小於第 3 個百分位；體重 3300 公克，小於第 3 個百分位；頭圍 37.5 公分，小於第 1 個百分位，皆低於一般 5 個月大女嬰正常生長曲線範圍，體重明顯輕於正常女嬰（重 3300 公克，國外文獻資料正常約 7300 公克，若依死者身長評估體重參考值 50 百分位則為 5700 公克）。

經法醫解剖鑑定結果為出生後多次生病住院量測體重即有過輕的現象，又因母親忽略 (Neglect，少餵 8-9 次奶及 3 次藥)，致明顯脫水、飢餓及營養不良，體重及內部臟器重量減輕，體脂肪幾乎完全消失（圖 13），併發橫紋肌溶解症急性腎小管壞死死亡。

參、疑似兒虐案件的因應對策

依據上述章節目前司法調查上疑似兒虐案件鑑定可能面臨的問題，包括臨床醫師診斷的問題，檢察官面臨的問題及法醫解剖面臨的問題，提出因應對策建議如下：

一、臨床醫師診斷問題的因應對策

- (一) 建立鑑定醫師資格的認定標準與教育訓練
- (二) 建構鑑定報告書的格式與內容及檢核表

- (三) 建立法醫學診斷支援系統

二、檢察官面臨問題的因應對策

- (一) 舉辦疑似兒虐案件調查教育訓練
- (二) 強化專家諮詢系統

三、法醫解剖問題的因應對策

- (一) 舉辦解剖技術及檢體採樣教育訓練
- (二) 強化分子病理學診斷與應用
- (三) 建構疑似兒虐案件解剖檢核表

肆、總結

臺灣的疑似兒虐案件的調查與鑑定牽涉面臨醫師的診斷、檢察官的調查及法醫病理醫師的解剖鑑定諸多問題，因兒虐案件涉及死亡與未死亡個案，建議法務部、衛福部及內政部應做有效整合與規劃，提出有效的因應對策，以解決當前面臨的問題。

參考文獻

- 潘至信、胡瑄耘、曾柏元、蕭開平。免疫組織化學染色技術於法醫解剖橫紋肌溶解症案例之應用。2014年鑑識科學研討會(TAFS) 2014；227-232。
- 潘至信。司法醫學應用講座系列之2-法醫解剖鑑定之前瞻性及趨勢 談法醫分子病理的運用。刑事政策與犯罪研究論文集(19)。臺北市；法務部司法官學院，2016：357-377。
- 潘至信、胡瑄耘、曾柏元、蕭開平。免疫組織化學染色於法醫解剖瀰漫性軸突損傷案例之應用。2016年犯罪偵查與鑑識科學國際研討會(TAFS) 2016；323-327。
- 衛生福利部：兒少虐待及疏忽：醫事人員工作手冊。第二版。臺北市，衛福部，2016；43-44。
- 潘至信、曾柏元、蕭開平、吳泰昀、宋書華、胡瑄耘。免疫組織化學染色於法醫解剖嗆奶案例之應用。2017年犯罪偵查與鑑識科學研討會(TAFS) 2017；83-88。
- 全國法規資料庫，兒童及少年福利與權益保障法（民109年01月15日修正）。檢自 <https://law.moj.gov.tw/LawClass/LawAll.aspx?PCode=D0050001> (June 22, 2020)。
- 衛生福利部心理及口腔健康司，兒少虐待防治業務，兒少保護小組醫院名單 (May 20, 2019)。檢自 <https://dep.mohw.gov.tw/DOMHAOH/cp-4265-45673-107.html> (June 22, 2020)。
- 臺灣兒科醫學會，嬰兒搖晃症候群防治建議 (June 19, 2013)。檢自 https://www.pediatr.org.tw/member/bedside_info.asp?id=17 (June 22, 2020)。

- Agrawal, S., M. J. Peters, et al. (2012). "Prevalence of retinal hemorrhages in critically ill children." Pediatrics **129**(6): e1388-96.
- Bhardwaj, G., V. Chowdhury, et al. (2010). "A systematic review of the diagnostic accuracy of ocular signs in pediatric abusive head trauma." Ophthalmology **117**(5): 983-992 e17.
- Caffey, J. (1972). "On the theory and practice of shaking infants. Its potential residual effects of permanent brain damage and mental retardation." Am J Dis Child **124**(2): 161-9.
- Christian, C. W. and R. Block (2009). "Abusive head trauma in infants and children." Pediatrics **123**(5): 1409-11.
- Cohen, M. C., A. Sprigg, et al. (2010). "Subdural hemorrhage, intradural hemorrhage and hypoxia in the pediatric and perinatal post mortem: are they related? An observational study combining the use of post mortem pathology and magnetic resonance imaging." Forensic Sci Int **200**(1-3): 100-7.
- Dinakaran, S., T. K. Chan, et al. (2002). "Retinal hemorrhages in meningococcal septicemia." J AAPOS **6**(4): 221-3.
- Guthkelch, A. N. (1971). "Infantile subdural haematoma and its relationship to whiplash injuries." Br Med J **2**(5759): 430-1.
- Gill, J. R., L. B. Goldfeder, et al. (2009). "Fatal head injury in children younger than 2 years in New York City and an overview of the shaken baby syndrome." Arch Pathol Lab Med **133**(4): 619-27.
- Gabaeff, S. C. (2011). "Challenging the Pathophysiologic Connection between Subdural Hematoma, Retinal Hemorrhage and Shaken Baby Syndrome." West J Emerg Med **12**(2): 144-58.
- Hansen, J. B., E. F. Killough, et al. (2018). "Retinal Hemorrhages: Abusive Head Trauma or Not?" Pediatr Emerg Care **34**(9): 665-670.
- Kolecki, P. (1998). "Inadvertent methamphetamine poisoning in pediatric patients." Pediatr Emerg Care **14**(6): 385-7.
- National Association of Medical Examiners. A Guide For Manner of Death Classification. 2002; 4-5.
- Parks SE, Annett JL, Hill HA, Karch DL. *Pediatric Abusive Head Trauma: Recommended Definitions for Public Health Surveillance and Research*. Atlanta (GA): Centers for Disease Control and Prevention; 2012.
- Rusyniak, D. E. (2011). "Neurologic manifestations of chronic methamphetamine abuse." Neurol Clin **29**(3): 641-55.
- Salvatori, M. C. and P. E. Lantz (2015). "Retinal haemorrhages associated with fatal paediatric infections." Med Sci Law **55**(2): 121-8.
- Tenny S, Thorell W. Intracranial Hemorrhage. [Updated 2019 Nov 27]. In: StatPearls [Internet]. Treasure Island (FL): StatPearls Publishing; 2020 Jan-. Available from: <https://www.ncbi.nlm.nih.gov/books/NBK470242/>

- The Crown Prosecution Service. Non Accidental Head Injury Cases (NAHI, formerly referred to as Shaken Baby Syndrome [SBS]) - Prosecution Approach (June 21, 2018). Retrieved from <https://www.cps.gov.uk/legal-guidance/non-accidental-head-injury-cases-nahi-formerly-referred-shaken-baby-syndrome-sbs> (June 23, 2020) ◦
- Vega, R. A. and A. B. Valadka (2017). "Natural History of Acute Subdural Hematoma." Neurosurg Clin N Am **28**(2): 247-255.
- Wester, K. (2019). "Two Infant Boys Misdiagnosed as "Shaken Baby" and Their Twin Sisters: A Cautionary Tale." Pediatr Neurol **97**: 3-11.
- World Health Organization. (June 8, 2020). Child maltreatment . Retrieved from <https://www.who.int/news-room/fact-sheets/detail/child-maltreatment> (June 13, 2020) ◦